

Skuteczne przywrócenie funkcji żucia przy zastosowaniu nowej, ekonomicznej metody leczenia bezzębia systemem „Komfortowa Proteza”

Słowa kluczowe:
atrofia, mini implanty zębowe, protezy osiadające, bezzębie, funkcja żucia, komfortowa proteza, elastyczne mocowanie protez, podścielanie protez

Key words:
atrophic jaws, narrow body implants, overdenture, edentulous jaw, chewing function, comfort denture, flexible dentures fitting, silicon lining dentures

PRACA REWIZOWANA

Streszczenie: Bezzębie z nadmierną ruchomością protez to kalectwo nie pozwalające na normalne funkcjonowanie, nie tylko ludziom w starszym wieku. Wiąże się to z zaburzoną funkcją żucia i występowaniem patologicznych zmian na błonie śluzowej podłoża protetycznego oraz potencjalnymi bólami głowy spowodowanymi zmianami w stawach skroniowo-żuchwowych. Pacjenci często leczą inne potencjalne przyczyny bólu nie zdając sobie wielokrotnie sprawy, że odpowiedzialne są za to ich zaburzenia okluzyjne. Leczenie protetyczne bezzębia, szczególnie przy atroficznych wyrostkach jest jednym z najtrudniejszych problemów protetycznych i stanowi wyzwanie zarówno dla lekarzy, jak i techników. Szybkie i skuteczne rozwiązanie problemu jest spełnieniem oczekiwań pacjentów, przynoszącym dużą satysfakcję dla praktyki lekarskiej.

W pracy omówiono ponad 3 letnie doświadczenia związane z zastosowaniem nowej metody do leczenia bezzębia systemem „Komfortowa Proteza” na przykładzie opisanego przypadku. Do centrum stomatologicznego New-Dent zgłosiło się kilkudziesięciu pacjentów z bezzębiem żuchwy, spośród których 23 osoby zdecydowały się na zabieg stabilizacji protezy dolnej wspomnianym systemem (oferowanym przez firmę Biolux; www.biolux.pl). Były to osoby w wieku od 40 do 82 lat; 19 kobiet i 4 mężczyzn. Wszystkie przypadki cechowały się brakiem znaczących komplikacji i powikłań pozabiegowych, przy dużej satysfakcji pacjenta. Cały zabieg wykonywany jest na jednej wizycie i w pełni przywraca pacjentowi funkcję żucia.

Abstract: Unstable dentures for many people, not only the elderly are considered a major handicap. It does not allow proper chewing function and leads to a pathologic changes of the mucous membrane and potential changes in the TMJ joints causing headache. Patients' often do not realize that their headaches may be caused by the incorrect occlusion. The prosthetic treatment of an alveolar atrophy is still an important issue and remains a challenge for dentists and dental technicians. Fast and effective resolution of the problem is what both patients and doctors expect, bringing at the same time great satisfaction to the dental team. The aim of this publication is to present over 3-year experience related to the new denture stabilization method, so called "Comfort Denture" (offered by Biolux; www.biolux.pl), at the example of a case study. At our New-Dent Center we have screened many cases with unsatisfactory and unstable dentures. Up to date 23 cases were done using above mentioned method – patients aged between 40 and 82, 19 females and 4 males. No significant post-procedural complications have been reported and high patients' satisfaction was obtained.

dr n. med. Małgorzata Kiernicka,
Ryszard Łobodziński MSME, MBA,
lek. stom. Krzysztof Kiernicki

Adres korespondencyjny
Correspondence address:

Efektywność funkcji żucia, artykulacja dźwięków, estetyczny wygląd są niezbędne dla normalnego funkcjonowania człowieka. Badania Panek i wsp. wykazały, że obecność stref podparcia ma zasadnicze znaczenie dla prawidłowego funkcjonowania stawu skroniowo-żuchwowego. Wiąże się to ze zmianą stosunków przestrzennych pomiędzy szczęką i żuchwą, a także obniżeniem wysokości zwarcia i przemieszczeniem żuchwy w płaszczyźnie pionowej. Autorzy ci stwierdzili nieomal 1,4 razy wyższą frekwencję dysfunkcji przy niepełnej bądź nieprawidłowej odbudowie protetycznej stref podparcia w stosunku do osób całkowicie zrehabilitowanych protetycznie (1). Dodatkowo sprawę komplikują wtórne zmiany w układzie stomatognatycznym powstałe na skutek utraty uzębienia (2). Jednostka chorobowa, określana w piśmiennictwie jako „zanik szczątkowego wyrostka zębodołowego” (RRR – Residual Ridge Resorption) jest przedmiotem wielu badań na całym świecie. Na jej przebieg wpływ mają czynniki miejscowe i ogólne. Czynniki miejscowe mają wpływ szczególnie w pierwszej fazie gojenia po ekstrakcji zębów. Na skutek następczej przebudowy – remodelingu zanika większość wyrostka zębodołowego (3,4,5). Największy za-

nik ma miejsce w okresie 4-6 pierwszych miesięcy (4).

Zaniki wyrostków zębodołowych drastycznie ograniczają opcje leczenia protetycznego i implantoprotetycznego. Protezy całkowite są najtańszą i najszybszą metodą leczenia, natomiast dają najmniejszą satysfakcję i często powodują problemy z błoną śluzową. W przypadkach atroficznych wyrostków nie ma wielu opcji leczenia i stabilne utrzymanie protez jest praktycznie niemożliwe. U użytkowników protez całkowitych w żuchwie, zastosowanie substytutów śliny i innych środków kohezyjnych, poprawiających przysianie jest skuteczne w określonych granicach i nie zapewnia skutecznego unieruchomienia protez (6). Natychmiastowe zaopatrzenie protetyczne zmniejsza tempo zaniku, jednak, jak wykazały długoterminowe badania Tallgren, średni roczny zanik kości bezzębnej żuchwy w odcinku przednim u pacjentów użytkujących całkowite protezy osiadające wynosi 0,4 mm (5). Powierzchnia podłoża protetycznego w przypadku protez całkowitych jest wielokrotnie mniejsza niż powierzchnia ożębnej zębów naturalnych, poprzez którą siły żucia przekazywane są na kość wyrostka zębodołowego, co oznacza niekorzystny

Autorzy przedstawiają nową metodę o nieskomplikowanej, mało obciążającej procedurze chirurgicznej i łatwym, wygodnym dla pacjenta dostosowaniu protezy do połączenia z implantami i dużo niższych dla pacjenta kosztach, mogącą stać się alternatywą konwencjonalnego leczenia protetycznego bezzębia w żuchwie u osób starszych.

Authors present new uncomplicated surgical procedure. Implant fitting is easy and comfortable for patient, it is also substantially cheaper. This could serve as a great alternative to conventional methods of prosthetic treatment of edentulous mandible in elder patients.

Effective restoration of chewing function – the use of new economic method of edentulous jaw treatment with “Comfort Denture” system

Effective chewing function, sound articulation and aesthetic looks are essential for normal functioning. Panek et al. proved in their research that the presence of support zone is of fundamental meaning as far as proper functioning of temporomandibular joint is concerned. It is connected with the change in spacial relations between maxilla and mandible, lowered height of occlusion and vertical mandibular relocation. It has been pointed out that dysfunction frequency was 1.4 times higher in case of incomplete or improper construction of support zones when compared to healthy patients (after successfully completed prosthetic treatment) (1). There are additional complications in the form of secondary changes in stomatognathic system resulting from the loss of dentition (2). Disease entity, characterized in references as “Residual Ridge Resorption” (RRR) is the subject of numerous researches and studies around the world. It may be influenced by either local or general factors. Local factors may be of greater influence during the first phase of treatment following teeth extraction. Remodelling, being the consequence, is followed by alveolar ridge atrophy (3,4,5). The most extensive atrophy is to be observed between the first 4-6 months (4).

Atrophy of alveolar ridge drastically limits the options of prosthetic and implantoprosthetic treatment. Full prostheses are the cheapest and fastest treatment method, yet they provide little satisfaction

Pacjentka była zadowolona z ustawienia zębów i ich koloru, jednak kolejna proteza dolna, jaką jej wykonano nie satysfakcjonowała jej z powodu braku stabilizacji w czasie żucia i mówienia – wypadła, a okresowo pojawiały się odleżyny.

Patient was satisfied with her teeth alignment and colour, however, her next lower prosthesis was not satisfactory as it lacked stability during chewing and speaking – it fell out and from time to time decubitus ulcer was formed.

rozkład sił działający na podłoże protezyczne i jego postępujący zanik (7). Pomimo wielu zmian somatycznych i wielu czynników ryzyka w leczeniu implantologicznym, uwzględnia się zastosowanie wszczepów śródkostnych do podparcia protez. W zabiegach implantacyjnych w obrębie bezzębnej żuchwy wykorzystywany jest najczęściej przedni, interforamentalny odcinek żuchwy, który jest stosunkowo najbardziej bezpieczny do przeprowadzenia chirurgii, nawet trans-

gingiwalnej. Jeżeli możliwości finansowe i warunki podłoża kostnego pozwalały na wszczep 2 klasycznych implantów w celu podparcia protezy dolnej, stanowiły one dwa samodzielne filary połączone z protezą systemem tzw. matryca-patryca lub zblokowanych w tzw. belkę (8,6). Obie metody są bardzo czasochłonne i kosztowne oraz wymagają bardzo precyzyjnego dopasowania protezy do systemu mocowania na implantach.

Autorzy przedstawiają nową metodę o nieskomplikowanej, mało obciążającej procedurze chirurgicznej i łatwym, wygodnym dla pacjenta dostosowaniu protezy do połączenia z implantami i dużo niższych dla pacjenta kosztach, mogącą stać się alternatywą konwencjonalnego leczenia protezycznego bezzębia w żuchwie u osób starszych. Od 3 lat stosujemy system „Komfortowa Proteza”, który wykorzystuje jednofazowe mikroimplanty kulkowe Atlas i ich elastyczne (Tuf-Link) połączenie w protezie. Metoda ta pozwala na jednej wizycie, transgingiwalnie wszczepić 4 mikroimplanty Atlas i natychmiast obciążyć je protezą podścieloną materiałem ela-

stycznym Tuf-Link. Tym samym proteza zostaje natychmiastowo unieruchomiona i przywrócona zostaje właściwa funkcja żucia. Dodatkowo wieloletnie badania wskazują, że stopień zaniku kości wyrostka zębodołowego przy obecności implantów może być ograniczony nawet do 0,1 mm na rok (9,10,11).

Metoda „Komfortowa Proteza” może być zastosowana również w skrajnych przypadkach atrofii żuchwy, gdzie nie jest możliwe użycie klasycznych implantów, a podłoże kostne nie pozwala na inną metodę wyeliminowania ruchomości protez. Dramatyczne obniżenie kosztów zabiegu od 50 do 70% (w porównaniu do systemu matryca-patryca lub belki na 2 klasycznych implantach) znacznie poszerza możliwości leczenia. Jest to szczególnie ważne dla pacjentów, dla których wiąże się to z możliwością wykonywania zawodu, np. u nauczycieli akademickich i w zawodach wymagających aktywnego kontaktu z klientem. Dodatkową zaletą tego typu leczenia jest mała ilość komplikacji, duża satysfakcja pacjentów, którym w krótkim czasie rozwiązaliśmy problem ruchomo-

ści protez i przywróciliśmy funkcję żucia.

Opis przypadku

Pacjentka A.D., lat 50, z bezzębiem całkowitym szczęki i żuchwy zgłosiła się do gabinetu celem uzyskania porady możliwości stabilizacji protezy dolnej. Pacjentka była zadowolona z ustawienia zębów i ich koloru, jednak kolejna proteza dolna, jaką jej wykonano nie satysfakcjonowała jej z powodu braku stabilizacji w czasie żucia i mówienia – wypadła, a okresowo pojawiały się odleżyny. Stan wyrostka zębodołowego pacjentki prezentuje ryc. 1, zaś pantomogram wyjściowy – ryc. 2.

Zaproponowano trzy plany leczenia: wykonanie nowych protez całkowi-

tych osiadających, wykonanie pracy implantoprotetycznej na dwóch implantach konwencjonalnych i belce oraz stabilizację użytowaną przez pacjentkę protezy dolnej na czterech jednofazowych, przezśluzówkowych implantach Atlas systemem „Komfortowa Proteza”. Pacjentka nie wyraziła zgody na zastosowanie kolejny raz tradycyjnej metody leczenia bezzębia i wykonania ponownie nowych protez, rozwiązania z belką i wybrała leczenie z zastosowaniem wspomnianego systemu, który jest 3 krotnie tańszy od belki i wymaga jednej wizyty klinicznej do rozwiązania problemu. Przygotowany kompleksowo system umożliwia lekarzowi i pacjentowi rozwiązanie trudnych problemów protezycznych bezzębia. Składa się z części przedzabiegowej, pozwalającej le-

Po wyborze tej metody terapii pacjent podpisuje protokoły akceptacji planu i kosztów leczenia, zgodę na zabieg oraz instrukcję postępowania pozabiegowego, które stanowią część systemu.

Choosing this treatment method, patient is obliged to sign the protocol, accepting the plan and the costs of treatment. She is also to sign consent form for medical procedure and instruction regarding post-procedural proceedings which are part of the system.

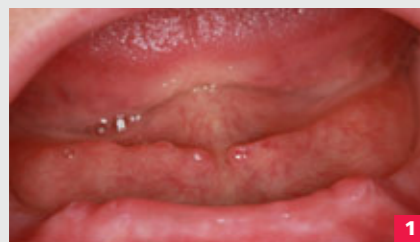and very often induce problems with mucous membrane. There are not many treatment options as far as atrophic ridges are concerned. As a consequence, prosthetic support is practically impossible. In case of mandibular prosthesis users, using saliva substitutes or other cohesive agents responsible for better prosthetic attachment may be successful to some extent, yet, it does not guarantee effective fixing of prostheses (6). Immediately placed prosthesis decreases the speed of atrophy, however, according to Tallgren long-term research, average yearly ante-

rior mandibular atrophy in patients using full tissue-borne prostheses is 0.4 mm (5). The surface of prosthetic base, in full prostheses, is much smaller than the surface of natural teeth periodontium whose chewing forces are moved to alveolar ridge, which means unfavourable force distribution on the prosthetic base as well as its progressing atrophy (7). Despite numerous somatic changes and risk factors to be encountered during implantological treatment, endosseous implants can be used to support prostheses. Implantation procedures within edentulous man-

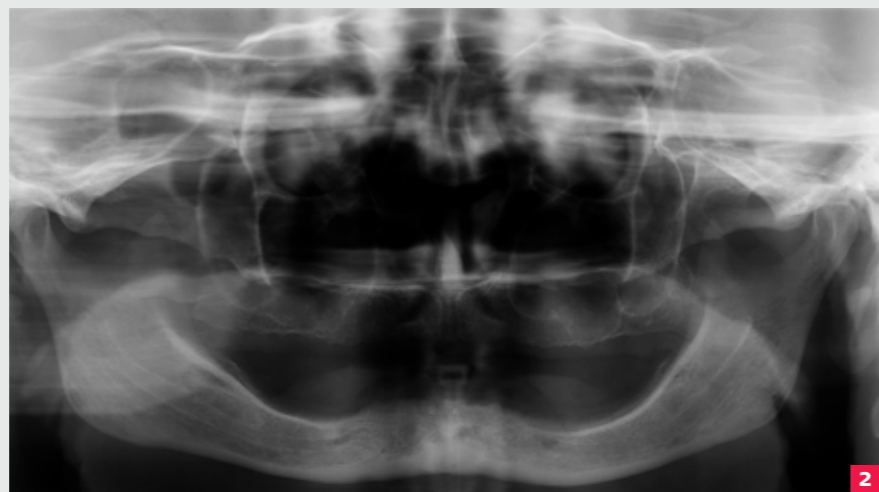
dible region, usually use anterior interforaminal region of mandible as it is relatively safe for procedural purposes, even transgingival ones. If there are no financial limitations and proper bone bed conditions allow placing 2 classical implants to support lower denture, then, they become two independent retainers connected with the prosthesis by means of matrix-patrix system or implant bar (8,6). Both methods are time-consuming and expensive, and require very precise prosthetic fitting to dentures.

Authors present new uncomplicated surgical procedure. Implant fitting is easy and comfortable for patient, it is also substantially cheaper. This could serve as a great alternative to conventional methods of prosthetic treatment of edentulous mandible in elder patients. “Comfort Denture” system has been used for three years now. It uses Atlas monophas narrow body implants and their flexible Tuf-Link connections in the prosthesis. Owing to this method it is possible to place 4 Atlas micro implants and Comfort Denture with Tuf-Link silicone reliner, immediately. Doing so, prosthesis is immediately fixed and proper chewing function restored. What is more, many years of studies show that thanks to implants, the extent of alveolar ridge atrophy may be limited even by 0.1 mm per year (9,10,11).

“Comfort Denture” method can also be used in cases of extreme atrophy of mandible, where the use of classical implants is impossible and the base does not allow any other method of prosthesis mobility elimination. Drastic cuts in costs of the procedure up to 50-70% (compared to matrix-patrix attachment or bar on 2 classical implants) substantially widens treatment methods. It is especially significant for patients for whom it is strictly connected with their professional efficiency, such as academic teachers and those who



Ryc. 1. Zdjęcie kliniczne wyrostka zębodołowego żuchwy pacjentki A.D.
Fig. 1. Clinical image of alveolar ridge – patient A.D.
Ryc. 2. Pantomogram pacjentki przed zabiegiem
Fig. 2. Patient’s pantomograph before the procedure



karzowi na dokładną ocenę sytuacji oraz sporządzenie dokumentacji kandydatów do zabiegu. Po zakwalifikowaniu pacjenta następuje część edukacyjna, podczas której za pomocą specjalnie przygotowanych modeli „Komfortowej Protezy” można przedyskutować wszystkie aspekty zabiegu. Pacjent może również obejrzeć na wideo wywiady z innymi pacjentami, którzy są beneficjentami tego samego systemu. Po wyborze tej metody terapii pacjent podpisuje protokół akceptacji planu i kosztów leczenia, zgodę na zabieg oraz instrukcję postępowania pozabiegowego, które stanowią część systemu. Pacjent otrzymuje również przed zabiegiem specjalny

zestaw higieniczny, jest bowiem zobowiązany do płukania chlorheksydyną jamy ustnej na dzień przed zabiegiem i w okresie gojenia. Do zaplanowania zabiegu wykorzystano modele gipsowe pacjentki i tomografię komputerową wyrostka (ryc. 4)

Możliwe jest wykonanie zabiegu na podstawie zdjęcia pantomograficznego, które dobrze nadaje się do zaznaczenia otworów bródkowych i dobrania właściwej długości mikroimplantów Atlas. W skrajnych przypadkach i tam gdzie jest to możliwe polecamy wykonanie tomografii komputerowej, która znacznie ułatwia zaplanowanie i wykonanie zabiegu, gdyż trzon żu-

chwy w tym odcinku może być w różnym stopniu pochylony. Planowane miejsca implantacji zaznaczono gutaperką umieszczoną w protezie pacjentki i z protezą wykonano tomografię, co jest pokazane na ryc. 4.

Pacjentka przed zabiegiem otrzymała receptę na osłonę antybiotykową Duomox 0,5 mg 3 x dziennie, którą polecono zażywać od dnia poprzedzającego zabieg, jak również higieniczny zestaw pozabiegowy Pierre Fabre. Polecono rozpocząć płukanie płynem Eludril, zawierającym m.in. chlorheksydynę 0,1% w dniu poprzedzającym zabieg. Do zabiegu zaplanowano 4 mikroimplanty o średnicy 2,4

mm i długości 17 mm, w tym 10 mm z rozwiniętą powierzchnią osteointegracyjną do kontaktu z kością (ryc. 3). Zabieg chirurgiczny wszczepu 4 mikroimplantów Atlas wykonany został klasycznie dla systemu „Komfortowa Proteza” tj. transgingiwalnie w przednim interforametalnym odcinku żuchwy z zachowaniem odległości skrajnych implantów do otworów bródkowych przynajmniej 3 mm, w znieczuleniu nasiękowym z użyciem Citocartin 200.

Przygotowano łożo pod implanty używając specjalnego wiertła pilotowego z zestawu, które nie szarpie ani nie wciąga śluzówki, oraz pierwszy frez

poszerzający. W trakcie nawiercania łoża pod lewy przyśrodkowy implant, struktura kości okazała się zbyt zbita D1 wg klasyfikacji Mischa, w związku z czym zastosowano krótszy implant o tej samej średnicy, co widać na (ryc. 5). System i charakterystyka mikroimplantów Atlas pozwalają na odchylenie osi implantu do 20 stopni w każdym kierunku, co stwarza duży komfort chirurgiczny w przygotowaniu łoża pod 4 wszczepy. Implanty wkręcono specjalnym kluczykiem dynamometrycznym, który w łatwy sposób pozwala ocenić stabilizację pierwotną powyżej 40 Ncm, co zostało osiągnięte w przypadku każdego z 4 wszczepów. Brak wystarczającej sta-

nophase implants using “Comfort Denture” system. Patient did not consent to have her edentulous jaw treated in a traditional way. She also refused to have new dentures prepared. She decided to choose the above mentioned treatment which is 3 times cheaper than the bar system, and requires only one visit to solve the problem. Complex system provides clinicians and patients with an opportunity to solve complicated prosthetic problems of edentulous jaw. It comprises pre-procedural part when a clinician may evaluate the situation thoroughly and prepare patients' documentation before the procedure. After patients are short-listed, educational part follows, during which all the aspects concerning the procedure can be discussed and analysed on especially prepared “Comfort Denture” model. Patient may also see video interviews with other patients who had already benefited from the system. Choosing this treatment method, patient is obliged to sign the protocol, accepting the plan and the costs of treatment. She is also to sign consent form for medical procedure and instruction regarding post-procedural proceedings which are part of the system. Before the procedure, patient receives special hygiene kit as she is obliged to rinse mouth with chlorhexidine the day before the procedure and during the healing period, too. In order to prepare and plan the procedure gypsum models of dentures and computed tomography (CT) of alveolar ridge were necessary (fig. 4). It is possible to carry out dental procedures on the basis of pantomographic image which facilitates marking mental foramen and selection of proper length of Atlas micro implants. In extreme cases and whenever possible, it is advisable to have CT done as it facilitates planning and executing the procedure sub-

Pacjentka określiła wynik leczenia jako wysoce zadowolający z powodu natychmiastowego osiągnięcia głównego celu leczenia jakim była stabilizacja protez z całkowitym przywróceniem właściwej funkcji żucia. Wykonanie nowych protez pozwoliło dodatkowo poprawić estetykę twarzy, fonetykę, a poszerzenie możliwości spożywania normalnych pokarmów poprawiło ogólny i emocjonalny stan zdrowia pacjentki.

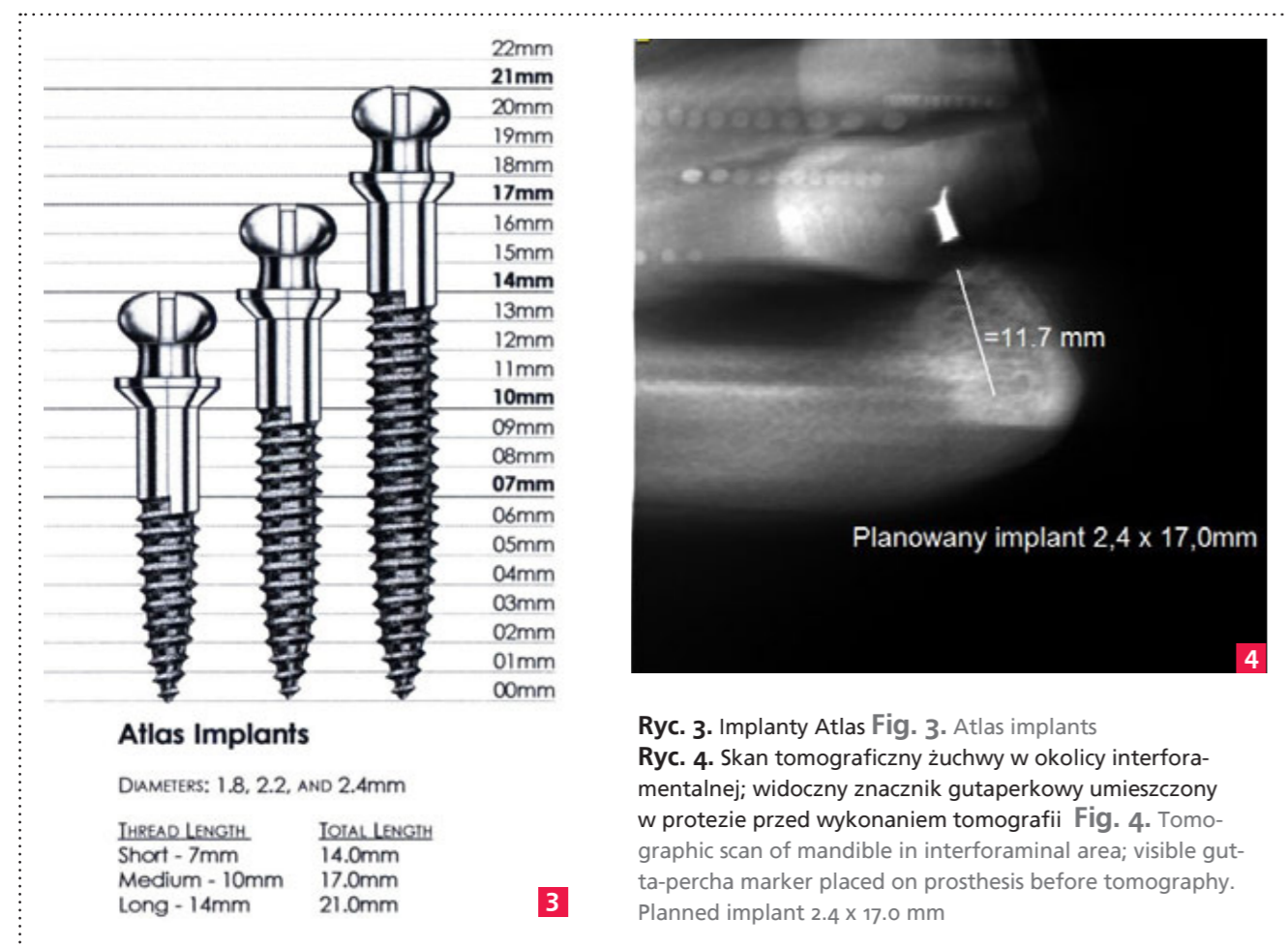
Patient described the outcome of treatment as highly satisfactory as she reached the main goal of the treatment, namely, prosthesis stabilization. She had also proper chewing functions completely restored. New dentures provided the patient with new face aesthetics and phonetics, and broadened her abilities as far as normal eating and general emotional condition are concerned.

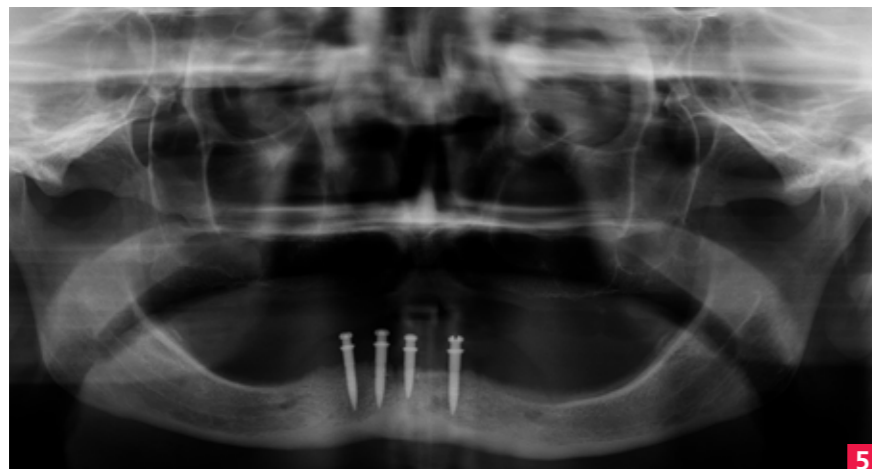
are in constant contact with clients. Additional advantage of such a solution is that there are not many, or none, complications. What is more, patients are satisfied as their problems with prostheses mobility was solved and chewing function restored.

Case study

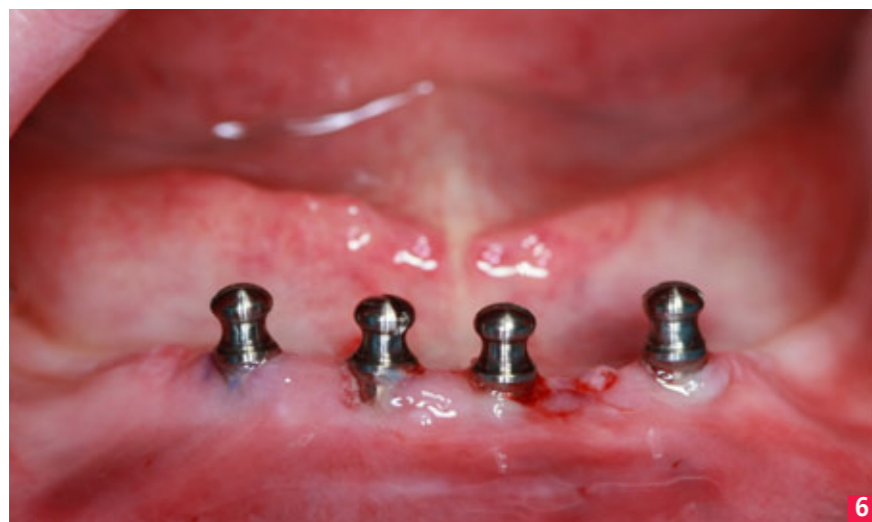Patient A.D., aged 50, with totally edentulous maxilla and mandible called for a consultation regarding her lower denture mobility. Patient was satisfied with

her teeth alignment and colour, however, her next lower prosthesis was not satisfactory as it lacked stability during chewing and speaking – it fell out and from time to time decubitus ulcer was formed. The condition of patient's alveolar ridge is to be seen in figure 1 and the initial pantomogram can be seen in figure 2. The patient was presented with three treatment plans: overdenture, implantoprosthetic construction on two conventional implants and bar, and her previous lower denture stabilization on four Atlas micro-

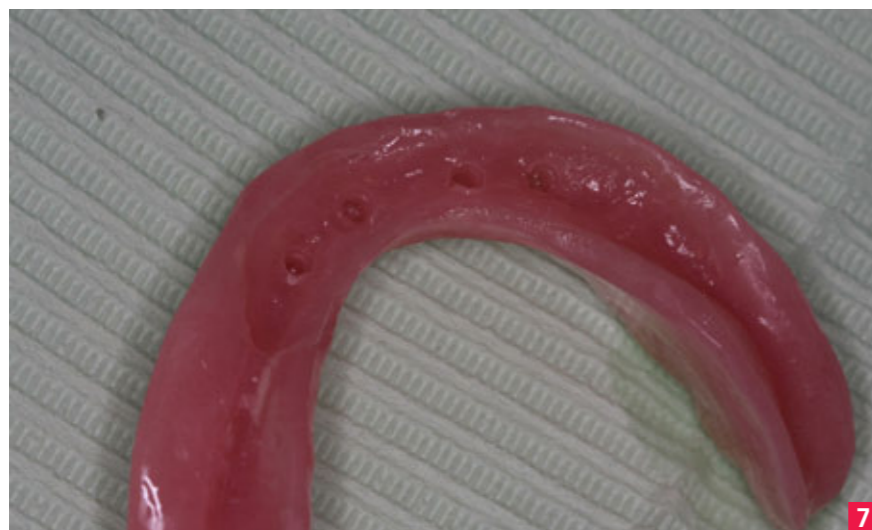



5



6



7

Ryc. 5. Pantomogram po zabiegu implantacji Fig. 5. Pantomogram after the procedure Ryc. 6. Zdjęcie kliniczne wyrostka zębodołowego po implantacji Fig. 6. Clinical image of alveolar ridge after implantation procedure Ryc. 7. Proteza podścielona silikonem Tuf-Link Fig. 7. Denture with Tuf-Link silicone reliner

bilizacji pierwotnej może się wiązać z ich utrata, ponieważ są on natychmiastowo obciążone protezą. Zabieg chirurgiczny odbył się bez komplikacji i trwał około 30 minut (ryc. 6).

W części protetycznej zabiegu dostosowano protezę dolną pacjentki, w której specjalnymi wiertłami z zestawu wycięto rowek retencyjny około 1,5-2 mm głębokości. Do rowka nałożono specjalny silikon z zestawu Tuf-Link i umieszczono stabilnie protezę w ustach pacjentki na okres około 10 minut. Po tym czasie silikon związał i powstała dobrze dopasowana do błony śluzowej i implantów elastyczna wkładka, pełniąca rolę matrycy do zakotwiczenia główek implantów. Nadmiar silikonu wyciśniętego pomiędzy wyrostka a protezy usunięto i poinformowano pacjentkę, jak zakładać i zdejmować protezę. Warto tutaj zauważyć, że pacjenci nie są przygotowani do tak dobrze ustabilizowanej protezy już po zabiegu i, ku swemu zdziwieniu i zadowoleniu, nie potrafią jej dobrze wyjąć za pierwszym razem. Należy również wspomnieć, że wkład-

stantially, taking into consideration body of mandible' various positions and diverging angles. Implant location was marked with gutta-percha placed in patient's prosthesis and next CT was done, which is shown in fig. 4. Before the procedure, patient received prescription for antibiotic cover Duomox 0.5 mg to be taken three times a day, starting on the day preceding the procedure, and post-procedural Pierre Fabre hygiene kit. It was also recommended for her to use Eludril mouth rinse containing chlorhexidine 0.1% starting on the day preceding the procedure. The procedure involves the use of 4 micro

ka w protezie separuje główki implantów od opierania się na płycie protezy, tym samym amortyzując je od obciążających sił żucia, elastycznie łączy wszystkie 4 implanty, tak jakby były elastycznie szzynowane i podściela protezę separując błonę śluzową wokół implantów i na całej długości wkładki od płyty akrylowej protezy. Silikon Tuf-Link jest materiałem niehigroskopijnym i nie wchłania również zapachów. Jest on również z dobrym skutkiem stosowany do podścielania protez bez implantów w przypadkach urazowego podłoża protetycznego, na które mogą się składać, odleżyny, obtarcia, ostre strefy poekstrakcyjne i odsłonięte przez atrofię wyrostka nerwy.

Pacjentka została jeszcze raz poinformowana o protokole pozabiegowym, który już wcześniej był dyskutowany przez zabiegiem i otrzymała receptę na środek przeciwbólowy.

Wykonano pantomogram po implantacji (ryc. 5). Pacjentka w pierwszych 7 dniach po zabiegu zgodnie z zale-

implants, diameter 2.4 mm, length 17 mm with 10 mm osseointegration surface touching the bone (fig. 3).

The procedure of placing 4 Atlas micro implants is classical for "Comfort Denture" system, which means that it was transgingival in the anterior interforaminal region of the mandible with 3 mm distance of distal implants from mental foramen. The procedure undergoes in infiltration anesthesia using local anesthetic Citocartin 200.

Implant bed was prepared with special pilot drill which does not tear or pull mucous membrane and first widening cutter. While boring the bed for the left me-

Wszczepy śródkostne dodatkowo pozwalają modyfikować konwencjonalne rekonstrukcje protetyczne, stabilizują protezy ruchome ograniczając oddziaływanie traumatyzujące na tkanki miękkie jamy ustnej, poprawiają sprawność czynnościową narządu żucia, dzięki przeniesieniu sił zwarciowych bezpośrednio na struktury kostne żuchwy.

Endosseous implants facilitate modifications of conventional prosthetic reconstructions, they stabilize removable dentures limiting traumatic effect on soft tissues in oral cavity. They also improve chewing functions as the occlusal forces are moved directly to bone structure of mandible.

ceniem nosiła protezę stale i wyjmowała ją tylko do płukania po jedzeniu. Na pierwszej wizycie kontrolnej 24 godziny po zabiegu nie zauważono żadnych komplikacji pozabiegowych. Gojenie wokół implantów odbywało się praktycznie bez większego obrzęku i nie przeszkadzało w użytkowaniu protezy. Po 8 miesiącach wykonano pacjentce nowy zestaw protez i zaopatrzone protezę dolną w nową wkładkę wykonaną z silikonu Tuf-Link. Przez 18 miesięczny okres obserwacji po zabiegu nie zauważono wcześniejszych problemów z błoną śluzową (odleżyny) oraz problemów z higienizacją protez; implanty zostały w pełni zin-

dial implant, the bone structure turned out to be too compact (D1 according to the classification by Misch); therefore, a shorter implant of the same diameter was used, as presented in (fig. 5). The system of Atlas micro implants and its characteristic features make it possible to tilt the axis of the implant by up to 20 degrees in every direction, which provides a lot of surgical comfort in the process of preparing beds for 4 grafts. The implants were screwed in with a special tension wrench, which allows for a simple evaluation of initial stabilisation above 40 Ncm (achieved in the case of every graft). Lack of sufficient initial stabilisation may be

connected with their loss as they are immediately burdened with prosthesis. The procedure was about 30 minutes long – without any complications (fig. 6).

Prosthetic part of the procedure involved retrofitting of patient's lower denture in which 1.5-2 mm deep retention hole was drilled with a special set of drills. The hole was relined with Tuf-Link silicon material and the denture placed stable in patient's oral cavity for about 10 minutes. Already fastened silicon created a flexible filling providing very good fit to mucous membrane and implants. The filling serves as a matrix where implant heads will be anchored.

Excess of silicon was removed and the patient was instructed how to put on and remove the denture. It is worth mentioning, at this point, that patients are not that well-prepared to wear stabilized dentures right after the procedure, and to their own surprise and relief, they are not able to remove it properly at the beginning.

It should also be mentioned that filling prevents implant heads from leaning on prosthetic plate, cushioning them, at the same time, relieving occlusal forces and chewing. It also connects all the 4 implants in a flexible manner as if they were flexibly railed. It also comforts denture separating mucous membrane around implants and along the filling from acrylic

Szczególną koncepcją leczenia implantoprotetycznego jest metoda All-on-4, dwa skrajnie wszczepty spośród czterech są wprowadzane pod kątem, co umożliwia wprowadzenie wszczepów o większej długości i uzyskanie podparcia położonego bardziej dystalnie.

There is a special concept of implantological treatment, called All-on-4 technique, where 2 distal implants are heavily angled which allows placement of longer implants and obtaining more distal support.

tegrowane z kością. Pacjentka określiła wynik leczenia jako wysoce zadowalający z powodu natychmiastowego osiągnięcia głównego celu leczenia jakim była stabilizacja protez z całkowitym przywróceniem właściwej funkcji żucia. Wykonanie nowych protez pozwoliło dodatkowo poprawić estetykę twarzy, fonetykę, a poszerzenie możli-

wości spożywania normalnych pokarmów poprawiło ogólny i emocjonalny stan zdrowia pacjentki.

Omówienie i dyskusja

Istnieją różne metody umocowania protezy całkowitej dolnej na wszczepach śródkostnych. Stosuje się rozmaite precyzyjne elementy retencyjne. Najczęściej składają się one z matrycy i patrycy, a siłą utrzymującą jest siła tarcia. Mogą to być magnesy (Dyna i Steco), zatrzaski kulowe, zatrzaski na kładkach, zatrzaskowe zamki, rygle oraz połączenie teleskopowe (8,6). Ich zastosowanie wymaga skomplikowanej procedury klinicznej i laboratoryjnej, wysokich kosztów materiałowych i zaangażowania czasowego. Z powodów ekonomicznych, rozwiązania te są niedostępne dla dużej grupy pacjentów i odrzucane jako metoda lecznicza. Ponadto powyższe rozwiązania nie są pozbawione wad, jak np. długi okres oczekiwania, na końcowy rezultat, zbyt duża kompleksowość przygotowania bazy kostnej, konieczność równoległości wszczepów i skomplikowana część protetyczna,

możliwość rotacji protezy w przypadku rozwiązań na 2 implantach. Wadą systemów wykorzystujących magnesy jest natomiast możliwość poziomego przemieszczania się protezy oraz korozyja (8).

W zależności od stopnia zaniku wyrostka i obranego planu leczenia, zakłada się wprowadzenie do żuchwy od 3 do 9 wszczepów i zastosowanie uzupełnienia opartego wyłącznie na implantach lub też, przy znacznych zanikach kości w odcinku bocznym, zastosowanie od 2 do 4 implantów tylko w odcinku przednim i podparcie konstrukcji protetycznej, zarówno na słuzówce, jak i implantach (13). Wielu autorów podkreśla znaczenie zastosowania małoinwazyjnych metod z użyciem wąskich implantów w celu umożliwienia implantacji u osób ze szczególnie dużym zanikiem wyrostka zębodołowego (14,12,13).

Korzystne jest zastosowanie 4 implantów zamiast 2 w okolicy międzyforamentalnej ze względu na nieosiołą stabilizację, mniejszy zanik struk-

tur kostnych i możliwość natychmiastowego, stabilnego obciążenia (14,12,13). Za pioniera tej koncepcji uważa się Ledermana, który w latach 80. XX wieku przedstawił zadowalające rezultaty kliniczne natychmiastowego obciążenia protezy opartej na belce i czterech implantach. Przy tej liczbie wprowadzonych implantów jako alternatywne podparcie na belce stosuje się teleskopy, zatrzaski i magnesy (15). Szczególną koncepcją leczenia implantoprotetycznego jest metoda All-on-4, dwa skrajnie wszczepty spośród czterech są wprowadzane pod kątem, co umożliwia wprowadzenie wszczepów o większej długości i uzyskanie podparcia położonego bardziej dystalnie (15). Leczenie implantologiczne, które jako jedyne mogło zapewnić oczekiwane rezultaty, było odrzucane ze względu na skomplikowaną chirurgicznie procedurę zabiegu, przeciwwskazaną w wielu przypadkach, obciążonych chorobami ogólnoustrojowymi, a także ze względu na wysokie koszty materiałowe i laboratoryjne przeprowadzenia takiego leczenia. Pacjenci byli skazani

na kolejne próby niezadowalającego leczenia protezami całkowitymi osiadającymi, ze wszystkimi ich negatywnymi następstwami.

Racjonalnym rozwiązaniem tych problemów może okazać się zastosowanie podparcia i stabilizacji protez przedstawionym systemem, które również sprawdza się w najtrudniejszych przypadkach atrofii bazy kostnej żuchwy i szczęki. Wszczepy śródkostne dodatkowo pozwalają modyfikować konwencjonalne rekonstrukcje protetyczne, stabilizując protezy ruchome ograniczając oddziaływanie traumatyzujące na tkanki miękkie jamy ustnej, poprawiają sprawność czynnościową narządu żucia, dzięki przenoszeniu sił zwarciowych bezpośrednio na strukturę kostną żuchwy (8,6).

Podsumowanie

Zastosowanie systemu „Komfortowa Proteza” do stabilizacji protez całkowitych pozwala już na jednej wizycie klinicznej wyeliminować ruchomość protez (szczególnie dolnej) i w pełni przywrócić funkcję żucia. Jest to moż-

tic construction is supported on both mucous membrane and implants (13). Importance of the use of low invasive methods and mini implants, aiming at providing patients, especially those with extensive ridge atrophy, with implantation opportunities is emphasised by many authors (14,12,13).

The use of 4 implants instead of 2 in interforaminal region is beneficial due to non axial implant stabilization, lesser bone atrophy and possible immediate stable loading (14,12,13). The pioneer of this concept was Lederman, who in the 80s introduced satisfactory clinical results of immediate loading of implants supported on bar and 4 implants. With so many implants placed, telescopes, latches and magnets are used instead of bar support (15). There is a special concept of implantological treatment, called All-on-4 technique, where 2 distal implants are heavily angled which allows placement of longer implants and obtaining more distal support (15). Implantological treatment, being the only one ensuring achieving expected results, used to be rejected due to its complicated surgical procedure contraindicated in many cases for systemic diseases as well as high costs of materials and laboratory in case of such treatment. Patients used to have no other choice but unsatisfactory treatment involving overdentures with all their negative consequences involved.

Rational solution to these problems may be the use of prosthetic support and stabilization introduced by All-on-4 system. It is an excellent solution in the hardest cases of mandibular and maxillary atrophy. What is more, endosseous implants facilitate modifications of conventional prosthetic reconstructions, they stabilize removable dentures limiting traumatic effect on soft tissues in oral cavity. They also improve chewing functions as the oc-

prothetic plate. Tuf-Link silicon is a non-hygroscopic material and it does not absorb odour. It is also successfully used to relines prostheses without implants in the case of a traumatic prosthetic base, which may include decubitus ulcers, abrasions, sharp post-extraction zones and nerves denuded after dental process atrophy. Patient was reminded of the post-procedural protocol which has already been discussed before the procedure. She also received prescription for pain-killers. After implantation procedure a pantomogram was taken (fig. 5). During the first 7 days after the implantation, following

doctor's guidelines, patient wore denture permanently and removed it only for rinsing and after eating. At the first visit, 24 hours after the procedure, no post-procedural complications were recorded. Healing of around-implants areas went without any oedema and did not influence wearing a prosthesis. After 8-month time patient was made new set of dentures and had the lower one equipped with Tuf-Link silicon filling. During 18-month observation period no previous problems with mucous membrane (decubital ulcer/lesions) or with hygienic matters were noticed. Implants were fully integrated

with the bone. Patient described the outcome of treatment as highly satisfactory as she reached the main goal of the treatment, namely, prosthesis stabilization. She had also proper chewing functions completely restored. New dentures provided the patient with new face aesthetics and phonetics, and broadened her abilities as far as normal eating and general emotional condition are concerned.

Discussion

There are various methods of fixing complete lower dentures on endosseous implants. Various precise retention ele-

ments are in use. Most often they consist of matrix and patrix and the maintaining force is the friction force. They can include magnets (Dyna and Steco), ball snaps, snaps on foot-bridges, snapping locks, bars, and telescopic connections (8, 6). The use of the above requires complex clinical and laboratory procedures, materials are expensive and the procedure itself is time-consuming. Due to economic reasons, such solutions are not available for a large group of patients and, therefore, excluded as a general method of treatment. What is more, the above solutions are not perfect – results visible after

quite a long time, too big complexity of base preparation, necessity of implantation parallelity and complicated prosthetic part, prosthesis rotation option in case of 2-implant solution. The disadvantage of magnet-based systems is possible horizontal prosthesis mobility and corrosion (8). Depending on the extent of ridge atrophy and chosen treatment plan, 3 to 9 implants are to be placed in mandible and reconstruction supported only on implants applied. In case of extensive side atrophy, 2-4 implants only in the anterior region of mandible are used and prosthe-

liwe bez skomplikowanych i obciążających procedur powiększenia bazy kostnej za pomocą augmentacji, osteodystrykcji i przeszczepów bloków kostnych.

Przedstawiony sposób leczenia rozszerza możliwości zastosowania leczenia implantoprotetycznego u osób z przeciwwskazaniami miejscowymi i ogólnymi do bardziej traumatycznych zabiegów chirurgicznych, wykluczanych z konwencjonalnego leczenia implantoprotetycznego.

Ze względu na prostą procedurę kliniczną oraz niskie koszty materiałowe, metoda z zastosowaniem opisanego systemu rozszerza możliwości implantoprotetycznego leczenia pacjentów z kalectwem, za jakie uważane jest bezzębie żuchwy. Powinna być brana pod uwagę, jako ekonomiczne, szybkie i skuteczne rozwiązanie problemu ruchomości protez dla pacjentów z daleko posuniętą atrofia wyrostków, jak również i dla młodszych pacjentów jak ww opisanym przypadku,

gdzie inne metody nie spełniają oczekiwań pacjenta.

Z perspektywy ponad 3 letnich obserwacji zastosowania klinicznego opisanej metody jako standardu postępowania w trudnych warunkach protezycznych u 23 pacjentów, można ocenić, że pozostaje ona satysfakcjonująca zarówno dla lekarza, jak i pacjenta.

Piśmiennictwo/References:

1. Panek H.: Ocena jatrogenne-go wpływu uzupełnień protezycznych na dysfunkcje skronio-wo-żuchwowe. Protet. Stomatol., 2008, LVIII,6, 431-437.
2. Kościelny A.: Zmiany w układzie stomatognatycznym u pacjentów w podeszłym wieku. Leczenie protezyczne na przykładzie przypadków klinicznych. TPS, 2009, 3, 44-52.
3. Kłosiński C., Świetlik D.: Analiza adaptacji pacjentów do nowych protez całkowitych. As Stomatologii, 2, 2007,41-43.
4. Rumińska M., Loster J.: Anali-

za porównawcza podłoża protezycznego pacjentów bezzębnych na podstawie badania klinicznego i zdjęć pantomograficznych. Implantoprotetyka, 2007, VIII, 3(28), 21-23.

5. Tallgren A.: The continuing red action of the residua alveolar ridges in complete denture wearers: a mixed-longitudinal study covering 25 years. J Prosthet Dent.2003 May; 89 (5) : 427-435.
6. Koczorowski R., Koczorowski J.: Protezy Overdentures w bezzębnej żuchwie oparte na dwóch wszczepach filarowych jako alternatywa dla tradycyjnych protez ruchomych. Implantoprotetyka, 2007; VIII, nr 4(29): 4-8.
7. Koczorowski R., Hemerling M.: Implantoprotetyczne zaopatrzenie bezzębnych pacjentów w wieku podeszłym. Sztuka Implantologii, 2008, 1, 59-65.
8. Ruchała-Tyszler A., Loster B.: Zastosowanie protez typu overdenture wspartych na wszczepach

zębowych u bezzębnych pacjentów – przegląd piśmiennictwa. Implantoprotetyka, 2007; VIII, nr 4(29): 38-42

9. Quirynen M., Naert I., van Steenberghe D., Dekeyser C., Callens A.: Periodontal aspects of osseointegrated fixtures supporting a partial bridge. An up to 6-years retrospective study. J Clin Periodontol. 1991 Feb; 19(2): 118-26.
10. Naert I., Gizani S., Vuylsteke M., van Steenberghe D.: A 5-year randomized clinical trial on the influence of splinted and unsplinted oral implants in the mandibular overdenture therapy. Part I: Peri-implant outcome. Clin Oral Implants Res. 1998 Jun; 9(3): 170-7.

11. Jemt T., Chai J., Harnett J., Heath M.R., Hutton J.E., Johns R.B., McKenna S., McNamara D.C., Van Steenberghe D., Taylor R., Watson R.M., Herrmann I.: A 5-year prospective multicenter follow-up report on overdentures supported by osseointegrated implants. Int J Oral Maxillofac Implants. 1996 May-Jun; 11(3): 291-298.
12. Arentowicz G., Jabłoński D.: Odległe wyniki leczenia implantoprotetycznego z zastosowaniem różnego typu śródkostnych wszczepów dentystycznych. Implantoprotetyka, 2003, 1:25-31.
13. Ziółkowska A., Rybicki M.: Mini-implanty – zastosowanie w implantoprotetyce ze szczególnym uwzględnieniem ich długotermi-

nowego obciążenia. Doniesienie na podstawie piśmiennictwa. Implantoprotetyka, 2006, 4:47-49.

14. Kiernicka M., Łobodziński R.: Komfortowa Proteza – innowacyjny system stabilizacji protez na wyrostkach atroficznych., Implants, 2008, 3:26-33.
15. Karp-Górska A., Tomikowska K., Piskorz B.: Koncepcje leczenia implantoprotetycznego w przypadkach bezzębia w żuchwie.TPS 11/2009,53-56.

Wszystkie pozycje piśmiennictwa dostępne są w formie elektronicznej na stronie www.e-Dentico.pl.

clusal forces are moved directly to bone structure of mandible (8,6).

Summary

The use of “Comfort Denture” for the purpose of proper prosthetic stabilization allows to eliminate prosthesis mobility (especially lower one) and fully restore chewing function during just one visit. It is possible, without any complicated procedures of bone structure augmentation, distraction osteogenesis and bone blocks transplants. Introduced treatment technique provides greater opportunities of implantoprothetic treatment in patients with local or general contraindications to more traumatic surgical procedures excluded from conventional implantoprothetic treatment.

tions to more traumatic surgical procedures excluded from conventional implantoprothetic treatment.

Due to simple clinical procedure as well as low material costs, All-on-4 technique opens new opportunities before handicapped patients, as far as edentulous jaw cases are concerned. It should be considered as an economic, fast and effective solution to the problem of prosthesis mobility in the case of patients with serious dental process atrophy, as well as younger patients as in the above-described case when other methods do not enable meeting the patient's expectations.

Authors indicate need for limitation of

natural dentition loss, ridge atrophy prevention obtained and proper alveolar cavity augmentation .

From the perspective of more than 3 years of observing the clinical application of the said method as a standard procedure in difficult prosthetic conditions in 23 patients, it is possible to say that it guarantees satisfactory results to both practitioners and patients.

Complete list of references is available at www.e-Dentico.pl.

Małgorzata Kiernicka MD PhD, Ryszard Łobodziński MSME, MBA, Krzysztof Kiernicki DDS

Komfortowa Proteza

- **Markowy i innowacyjny system unieruchamiania protez**
- **Idealny do atroficznych wyrostków**
- **Wszystko na jednej wizycie – nawet w godzinę!**
- **Atrakcyjny cenowo dla pacjenta a dochodowy dla gabinetu**
- **Niezwykłe wysoka satysfakcja pacjentów po zabiegu**

Skontaktuj się z nami i zapisz na szkolenie **Następny termin - 7 maja Warszawa**

Posiadamy w ofercie najnowszej generacji biomateriały oraz pełen system implantów

Nowość - System ANEW - wkłady koronowe DENTATUSA Biolux pomoże Ci w osiągnięciu Klinicznego Luxusu!

Nie zwlekaj i uważnie zapoznaj z naszą ofertą!

BIO LUX

www.biolux.pl

tel. (81) 532 46 79
kom. 503 007 325